Aus dem wissenschaftlichen Laboratorium (Prof. Adrion) der Abt. für Zahn- und Kieferersatz (Leiter: Prof. Schröder) des Zahnärztlichen Instituts der Universität Berlin.

Histologische Befunde an Weisheitszähnen.

Inaugural-Dissertation

zur

Erlangung der

Zahnärztlichen Doktorwürde

an der

Friedrich-Wilhelms-Universität

zu Berlin

vorgelegt von

Helmut Grumme

Zahnarzt aus Berlin-Neukölln

Tag der Promotion: 28. Juli 1934.

Druck von Gebrüder Hoffmann, Charlottenburg, Schillerstr. 44

489

Gedruckt mit Genehmigung

der

Medizinischen Fakultät der Universität Berlin

Dekan: Prof. Dr. Gocht.
Referent: Prof. Dr. Adrion
Korreferent: Prof. Dr. Schröder.

R. UNIV.
BIBLIOTHEEK
LEIDEN

Aus der entwicklungsgeschichtlichen, anatomischen und funktionell bedingten Eigenart des Weisheitszahnes besonders im Unterkiefer ergeben sich klinisch sehr häufig Krankheitsbilder, die damit in innigem Zusammenhang stehen.

Ueber die Ursache dieser vom Weisheitszahn ausgehenden Erkrankungen und über ihre Bekämpfung gibt es ein umfangreiches Schrifttum. So machen Witzel, Hauenstein, Meyer u. A. Platzmangel für die Erscheinungen verantwortlich. Witzel beobachtete, daß bei einem frühzeitigen Entfernen des 6-Jahr-Molaren die Weisheitszähne in der Regel früher und ohne große Begleitumstände zum Durchbruch kamen, da durch die Mesialwanderung des 12-Jahrmolaren genügend Platz vorhanden war.

Williger, Brasch, Hammer lehnen jeden Raummangel ab. Hammer hat bei der Untersuchung eines größeren Materials immer genügend Platz gefunden und will den Raummangel als ungünstige Raumverhältnisse ersetzt wissen.

Ebenso wird auf die geringe Wachstumstendenz dieser spät in Erscheinung tretenden Zähne und den großen Widerstand des schon fertig ausgebildeten Knochens hingewiesen, der besonders in dem kompakten Unterkiefer sehr groß ist. Hierin ist auch der Grund für die häufige Retention des Weisheitszahnes zu suchen.

Seit Darwin erblickt man den tieferen Grund dieser Erscheinungen in der Rückbildung des dritten Molaren, begründet in der Entwicklungsgeschichte des Menschen. Demgegenüber steht die Meinung anderer Autoren (Taviani), die besagt, daß der Weisheitszahn ebensowenig ein rudimentäres Gebilde ist, wie man sagen könne, es wäre in der Bildung begriffen.

Bei allen diesen, meist klinischen Arbeiten, die z. T. unter Zuhilfenahme des Röntgenbildes durchgeführt wurden, vermißt man aber die histologischen Befunde. Die Aufgabe der vorliegenden Arbeit wird darin gesehen, nach Beschreibung des histologischen Bildes unter Zuziehung des Röntgenbefundes und eines Abdruckes

vom funktionierenden Gebiß eine Uebersicht zu bekommen über die von der Norm abweichenden Bedingungen des Weisheitszahnes und seiner Umgebung.

Das Untersuchungsmaterial.

Zur Untersuchung kamen 34 Kieferteile mit Weisheitszähnen, die von 14 verschiedenen Menschen stammten. Es waren 19 obere und 15 untere Zähne, von denen 3 noch nicht durchgebrochen waren, 15 noch nicht oder nicht mehr in Artikulation standen, während für den Kauakt 16 ausgenutzt wurden. Die Kieferabschnitte waren im Ganzen teils in Celloidin eingebettet, teils als Gefrierschnitte zu Serienschnitten verarbeitet und mit Hämatoxylin und Eosin gefärbt. Auch hier zeigte sich der Vorteil der Anfertigung von Serienschnitten, da verschiedene Einzelheiten deutlich nur an einigen Schnitten zu beobachten waren. Vervollständigt wurde das Material durch die Hinzuziehung der Gipsabdrücke und der Röntgenbilder. Die Schnitte wurden, wenn nicht anders angegeben, in mesio-distaler Richtung angefertigt.

Kiefer I. 21 Jahre, Pneumonie, Sepsis.

$$\frac{87654321 \mid 12345678}{87654321 \mid 12345678}$$

Makroskopische Beschreibung: Bei normalem Scherenbiß findet man lediglich + 8, der im Durchbruch begriffen ist, während 8 +, 8 — und — 8 noch nicht durchgebrochen sind.

Röntgenbefund: Man kann hier +8 als in die Zahnreihe eingerückt erkennen, bei 8+, 8— und —8 ist die Krone in Wurzelhöhe des 12-Jahrmolaren. Im Unterkiefer ist der Knochen über den mesialen Höckern verschwunden, auf beiden Seiten ist der mesiale Höcker unter dem distalen Höcker der Krone von 7— und —7. Die Wurzeln sind noch nicht fertig ausgebildet.

Mikroskopischer Befund: —8 zeigt einen noch ganz von Knochen und Bindegewebe eingeschlossenen Zahn mesial ist nur noch Bindegewebe, von distal bis zur Mitte der Krone ist noch Knochen vorhanden. Der mesiale Höcker stößt unterhalb des Zahnhalses von —7 auf den Zementmantel und hat dort Resorptionserscheinungen hervorgerufen. Diese Hemmung im Durchbruch kommt auch an der distalen Seite der mesialen Wurzel zum Ausdruck, da auch hier Resorptionserscheinungen vorhanden sind. Der Peridontalraum ist sehr schmal und weist mit Ausnahme der Grenzfasern keine Faserbündel auf. Die Wurzeln zeigen noch Wachstumserscheinungen, ebenso befindet sich der Kno-

chen in Neubildung. Der Mandibularkanal liegt sehr dicht unter der Wurzelspitze. Die Pulpa ist normal. (Figur 1, 2).

8— Dieser Zahn ist bucco-lingual geschnitten. Deshalb konnte hier leider nicht nachgeprüft werden, ob auch hier Resorptionserscheinungen an der distalen Wurzel von 7— vorhanden sind. Auch 8— ist mesial nur noch von Bindegewebe eingeschlossen, während distal noch Knochen vorhanden ist. Der Periodontalspalt ist eng und weist außer den Grenzfasern keine weiteren Faserbündel auf. Die Wurzeln sind noch im Wachstum, dicht unter der Spitze läuft der Mandibularkanal. Die Pulpa ist normal.

+8 Hier sind die Verhältnisse im Allgemeinen so, wie sie an einem durchbrechenden Zahn zu beobachten sind. Das Zahnfleisch zeigt distal eine kleinere Tasche mit leichter Infiltration. Hier setzt das Epithel auch schon etwas unterhalb der Schmelz-Zementgrenze an. Die Haltefasern sind im oberen Wurzelteil gut ausgebildet, um gegen die Wurzelspitze hin und interradikulär einen immer mehr bindegewebigen Charakter anzunehmen. Die Pulpa ist normal, weist aber im Cavum einen großen, freien Dentikel auf, der ungefähr die Hälfte des Raumes ausfüllt. Der den Zahn umgebende Knochen trägt auch hier einen jugendlichen Charakter und ist in Neubildung begriffen.

8+ Schnittrichtung bucco-palatinal. Der Zahn steht dicht vor dem Durchbruch. Die deckende Gewebsschicht ist nicht mehr sehr stark und zeigt kleine Infiltrationen. Der Knochenrest ist in Resorption begriffen. Der enge Periodontalspalt weist bis auf die Grenzfasern nur Bindegewebe auf. Die Pulpa ist normal.

Kiefer II. 21 Jahre, Uraemie.

87654321 | 12345678
7654321 | 12345 78

Makroskopische Beschreibung: Die Zähne stehen im normalen Scherenbiß. Die oberen Zahnreihen sind geschlossen. Links unten fehlt der 6-Jahr-Molar, die Lücke ist zur Hälfte geschlossen. Rechts unten ist eine geschlossene Zahnreihe zu beobachten, man kann nicht entscheiden, ob der 6-Jahr-Molar oder der Weisheitszahn fehlt.

8+ wird nur auf den mesialen Höckern getroffen.

Röntgenbefund: Hier ist von 8— nichts zu sehen, entweder ist er nicht angelegt oder schon extrahiert. Es ist unwahrscheinlich, daß die Lücke des ev. entfernten 6-Jahr-Molaren schon so vollkommen geschlossen ist.

Mikroskopischer Befund: —8 Distal erhebt sich das Zahnfleisch bis zur Kaufläche. In dem Zahnfleisch sind stellenweise leichte Infiltrationen und atypische Epithelwucherungen vorhanden. Das Epithel setzt an der Schmelz-Zement-Grenze an. Der Halteapparat ist nur im Kronenteil der Wurzel mit Faserbündeln versehen und zeigt an der

Wurzelspitze nur Bindegewebe ohne funktionelle Struktur. Die Pulpa ist hyperämisch und weist Infiltrationen und Störungen in der Odontoblastenschicht auf. Vom mesialen Kanal führt ein Seitenkanal in den interradikulären Raum. Ferner ist Zementhypertrophie vorhanden. Die mesiale Knochenlamelle weist starke Resorptionserscheinungen auf, hier sind die Markräume eröffnet, stellenweise dringt Fasermark in die eröffneten Räume ein. Distal beobachtet man eine entsprechende Knochenneubildung. Im interradikulären Septum ist mesial Apposition, distal Resorption vorhanden. Der Zahn ist stark nach mesial gewandert. (Figur 3)

+8 Distal befindet sich eine stark infiltrierte Tasche mit atypischer Epithelwucherung. Auch die mesiale Papille ist infiltriert. Das Epithel setzt etwas unterhalb der Schmelz-Zementgrenze an. Die Haltefasern sind bis auf einige im Kronenteil der Wurzel nur bindegewebig vorgebildet. Die Pulpa weist eine leichte netzartige Atrophie der Odontoblastenschicht auf. Die Wurzeln sind sehr kurz, vogelschnabelartig gegeneinander gekrümmt und durch starke Zementhypertrophie miteinander verbunden. Eine eventuelle Wurzelbehandlung würde in diesem Falle unmöglich sein. Der interradikuläre Knochen ist sehr schwach und wird durch Riesenzellenresorption von innen her aufgelöst. Die eine Wurzel ist vom Antrum nur noch durch eine sehr schmale Knochenlamelle getrennt. Distal ist der Knochen in Umbildung begriffen. Am Limbus Knochenneubildung. 8+ Distal beobachtet man eine Tasche mit subepithelialer Infiltration und atypischer Epithelwucherung. Der Halteapparat entspricht dem von +8. Die Pulpa ist normal. Dieser Zahn hat größere Wurzeln und einen größeren Abstand vom Antrum. Die Zahnkrone ist nach mesial, die Wurzel nach distal gewandert, hervorgerufen durch die Belastung. Auf Grund dessen findet man an der Wurzeloberfläche, weit ab von den Entzündungsherden, Resorptionserscheinungen. Mesialapikal ist der Peridontalspalt sehr eng.

Kiefer III. 25 Jahre, Stichverletzung.

$$\frac{87\,|\,54321\,|\,1234\;\;78}{87654321\,|\,12345\;\;78}$$

Makroskopische Beschreibung: Die Zähne stehen im normalen Scherenbiß. 5+ ist tief zerstört. Nur unten rechts ist eine geschlossene Zahnreihe. Sämtliche Weisheitszähne werden getroffen, ohne bemerkbare ungünstige Belastung.

Röntgenbefund: Die Zähne sind vollkommen durchgebrochen, gut ausgebildet und stehen normal im Kiefer.

Mikroskopischer Befund: 8— Distal erhebt sich das Zahnfleisch bis zur Höhe der Kaufläche. Die dadurch entstandene Zahnfleischtasche weist Zahnstein und am Taschenboden subepitheliale Infiltration

auf. Das Epithel setzt an der Schmelz-Zementgrenze an. Die Haltefaserbündel sind normal und kräftig ausgebildet. Die Pulpa ist normal. Die mesiale Wurzel ist um 90 Grad nach distal gekrümmt und weist Resorptionserscheinungen an der Wurzelspitze auf. Eine Wurzelbehandlung wäre in diesem Falle unmöglich. Der Knochen zeigt rotes Mark.

—8 Die distale Tasche ist subepithelial infiltriert. Das Epithel setzt an der Schmelz-Zementgrenze an. Die Haltefaserbündel sind kräftig ausgebildet. Die Pulpa ist normal. Am Septum beobachtet man distal eine Knochenneubildung, marginal sind sowohl mesial als auch distal Resorptionserscheinungen vorhanden. Der Zahn befindet sich in seiner Mesialwanderung im Ruhestadium. Der Knochen hat rotes Mark.

+8 Bucco-paltinal. Die buccale Tasche ist infiltriert und weist an der Schmelz-Zementgrenze Epitheldefekte auf. Das Epithel setzt an der Schmelz-Zementgrenze an. Der Halteapparat zeigt gut ausgebildete Faserbündel. Die Pulpa ist normal mit einem kleinen Dentikel im Cavum. Der Zahn wird nur noch durch Schleimhaut vom Antrum getrennt. (Figur 4)

8+ An der distalen Tasche beobachtet man leichte Infiltration und marginal einen Abszeß. Der Zahn ist noch nicht ganz durchgebrochen, das deckende Gewebe ist aber schon überall gespalten; hier ist auch Infiltration und die Anfänge einer Epithelisierung zu finden. Das Epithel setzt an der Schmelz-Zementgrenze an. Der Halteapparat weist Faserbündel auf. Die Pulpa ist normal mit einem kleinen Dentikel im Cavum. Der Zahn besitzt nur einen Kanal, der am Foramen stark verästelt ist und einen mesialwärts führenden Seitenkanal aufweist. Die Wurzel ist nur durch eine dünne Knochenlamelle vom Antrum getrennt.

Kiefer IV. 25 Jahre, Lungentuberkulose.

87654321 | 12345678
87654321 | 12345678

Makroskopische Beschreibung: Lückenloses Gebiß in Scherenbißstellung mit guter Artikulation. Normale Zahnstellung bis auf den labial vorstehenden 2—. Alle Weisheitszähne sind vollkommen durchgebrochen. 8+ wird anscheinend etwas nach distal belastet.

Röntgenbefund: Vollkommen durchgebrochene Weisheitszähne.

Mikroskopischer Befund: —8 Distal erhebt sich das Zahnfleisch bis zur Kaufläche. Die Zahnfleischtasche weist stellenweise atypische Epithelwucherung auf. Das Epithel setzt an der Schmelz-Zementgrenze an. Der Halteapparat weist große Gefäßspalten auf. Die periodontalen Fasern sind besonders im apikalen Bereich nicht sehr kräftig ausgebildet. Der Zahn hat also keine große Funktion ausgeübt.

Der Zahn hat eine Kippbewegung mit der Krone nach mesial ungefähr um die Höhe des interradikulären Septums ausgeführt. Man kann nämlich mesial-marginal Resorptionserscheinungen beobachten, ebenso distal-apikal und auf der mesialen Seite des interradikulären Septums, während man Bündelknochen im apikalen Bereich der mesialen Wurzel, auf der distalen Seite des interradikulären Raumes und distal-marginal finden kann. Die Pulpa weist netzartige Atrophie und Hyperämie auf.

8— Distal erhebt sich das Zahnfleisch bis zur Kaufläche. Die Tasche weist leichte subepitheliale Infiltration und atypische Epithelwucherungen auf. Das Epithel setzt an der Schmelz-Zementgrenze an.

Der Halteapparat weist ebenfalls stark erweiterte Gefäßspalten und keine allzu kräftig ausgebildeten periodontalen Fasern auf. Der Zahn ist mit der Krone mesialwärts und mit der Wurzel distalwärts gekippt. Resorptionserscheinungen beobachtet man mesial-marginal, distal-apikal und auf der mesialen Seite des interradikulären Septums, während Bündelknochenanlagerung mesial-apical, distal-marginal und auf der distalen Seite des interradikulären Septums zu finden ist. Die Pulpa zeigt eine netzartige Atrophie der Odontoblastenschicht.

+8 Bucco-palatinal.

Auf der buccalen Seite findet man eine Zahnfleischtasche mit Zahnstein und entzündlichen Veränderungen. Der Taschenboden liegt unterhalb der Schmelz-Zementgrenze. Das palatinale Taschenepithel setzt an der Schmelz-Zementgrenze an. Der Halteapparat weist erweiterte Gefäßspalten auf. Im Kronenteil der Wurzel sind die periodontalen Fasern gut ausgebildet. Die Pulpa ist hyperämisch und zeigt Veränderungen in der Odontoblastenschicht.

8+ Die distale Zahnfleischtasche ist stark infiltriert und zeigt Epithelveränderungen, auch die mesiale Papille ist infiltriert und weist atypische Epithelwucherungen auf. Das Epithel setzt an der Schmelz-Zementgrenze an. Der Halteapparat weist große Gefäßlücken auf. Die periodontalen Fasern sind gut ausgebildet. Die Wurzel reicht dicht an das Antrum heran, dichter noch als 7+. Der Zahn ist nach distal gekippt. Resorptionserscheinungen findet man distal-marginal und mesial-apikal, Bündelknochen mesial-marginal und distal-apikal.

Kiefer V. 27 Jahre Lungentuberkulose.

7654321 | 12345 7
87 54321 | 12345 7

Makroskopische Beschreibung: Der Kiefer steht im flachen Scherenbiß. 7+, 6+, +4 und 8—, —7 sind tief zerstört. —7 ist nach mesial gewandert und hat die Lücke des fehlenden —6 geschlossen. 8— steht nicht in Funktion.

Röntgenbefund: 8— zeigt eine große Karies. Er ist stark nach mesial gekippt und liegt daher schräg im Knochen. Im apikalen Be-

reich beobachtet man eine Aufhellung.

Mikroskopischer Befund: 8— bucco-lingual.

Die buccale und linguale Tasche zeigen subepitheliale Infiltration. Die linguale Tasche ist größer und enthält Zahnstein. Der Taschenboden liegt unterhalb der Schmelz-Zementgrenze. Die periodontalen Fasern sind schlecht ausgebildet. Am Limbus alveolaris sind besonders buccal Resorptionserscheinungen von außen her vorhanden. Die Pulpa ist zerfallen. Am Foramen beobachtet man einen großen Herd. An dieser Stelle sind die Markräume überall eröffnet. Das Knochenmark ist von leicht infiltriertem Bindegewebe durchzogen. Es weist ebenso wie der apikale Herd Langenhans'sche Riesenzellen auf.

Kiefer VI. 30 Jahre Beckenperitonitis.

876 43 | 34567
54321 | 12345 7

Makroskopische Beschreibung: Der Kiefer steht im Kreuzbiß. —6 fehlt, die entstandene Lücke ist durch Mesialwanderung von —7 und Distalwanderung von —5 ausgeglichen. Zwischen 3+ und +3 besteht eine Brücke, die Stützpfeiler sind überkront. Von +5 +6 sind nur noch die Wurzeln vorhanden. Die Lücke von 5+ ist geschlossen. 7+ 6+ sind weit herausgewachsen. 8+ steht mehr im Kieferknochen, er ist schwächer ausgebildet und hat keinen Antagonisten.

Röntgenbefund: 8+ ist etwa halb so groß wie 7+, einwurzelig mit nach distal gebogener Wurzel. Der distale Knochen ist sehr locker.

Mikroskopischer Befund: Die distale Tasche zeigt subepitheliale Infiltration und atypische Epithelwucherung. Der Taschenboden liegt etwas unterhalb der Schmelz-Zementgrenze. Die periodontalen Fasern sind nur schwach angedeutet. An der Wurzelspitze beobachtet man eine starke Zementhypertrophie. Der Zahn ist vom Antrum nur durch die Oberkieferhöhlenschleimhaut getrennt und ragt tief in die Höhle hinein. Der distale Knochen ist sehr locker gefügt. Resorptionserscheinungen distal-apikal. Der Zahn ist anscheinend durch den Faserzug des herauswachsenden 7+ etwas nach mesial gekippt worden. Leider fehlt an den Präparaten die mesiale Knochenseite, sodaß darüber nichts ausgesagt werden kann. Die Pulpa ist normal (Figur 5).

Kiefer VII. 37 Jahre, Mitralendocarditis.

87654321 | 1 34 678
87 54321 | 1234 67

Makroskopische Beschreibung: Die Kiefer weisen einen tiefen Ueberbiß und unregelmäßige Zahnstellung auf. +3 ist überkront und

+2 angehängt. Auf der linken Seite fehlt oben und unten entweder der erste oder der zweite Praemolar, die Lücke ist aber ganz geschlossen. Die Lücke zwischen 7— und 5— ist auch verkleinert. 8+ ist etwas nach buccal verlagert, wird aber ziemlich senkrecht belastet. +8 ist stark zerstört und steht darum außer Funktion. 8— wird hauptsächlich distal belastet.

Röntgenbefund: 8— weist eine große Füllung auf, am Zahnhals eine mesiale sekundäre Karies. Im distalen Kanal ein Wurzelfüllschatten, der nicht bis zum Apex reicht, im mesialen Kanal keine Füllung. Der Knochen zeigt am Foramen keinerlei Veränderung. 8+ normaler Zahn, Wurzel nach distal abgebogen, Höhenschwund des Knochens. +8 schwächerer Zahn mit zerfallener Krone, am Apex kaum eine Veränderung.

Mikroskopischer Befund: Bucco-lingual. 8—.

Die buccale und auch die linguale Tasche sind vertieft mit starker subepithelialer Infiltration und atypischer Epithelwucherung. Der Taschenboden liegt beiderseits unterhalb der Schmelz-Zementgrenze. Besonders die linguale Tasche enthält Zahnstein. Die Alveole ist trichterförmig erweitert. Die periodontalen Fasern sind gut ausgebildet. Im marginalen Anteil des lingualen Periodontiums beobachtet man eine große Gefäßnervenlücke, teilweise sind die Markräume eröffnet. Die auf dem Abdruck erkennbare vorwiegend distale Belastung kommt im histologischen Bild infolge der Schnittrichtung nicht zum Ausdruck. Der Zahn ist wurzelgefüllt. Am Foramen apikale sind keine Veränderungen zu beobachten. Das Knochenmark ist weitgehend durch Fettmark ersetzt.

+8 Bucco-palatinal. Die buccale und auch die palatinale Tasche sind vertieft und enthalten Zahnstein. Der Taschenboden liegt beiderseits unterhalb der Schmelz-Zementgrenze und zeigt starke Infiltration und atypische Epithelwucherung. Die periodontalen Fasern sind nicht sehr kräftig ausgebildet. Am Foramen befindet sich ein Herd, der eine Epitheleinlagerung von glasigem Aussehen und eine kleine eitrige Einschmelzung aufweist. Die Veränderungen sind von einer viel größeren Ausdehnung als sie das Röntgenbild vermuten läßt. Ueber dem Herd beobachtet man eine Knochenneubildung. Das Knochenmark ist in Fettmark umgewandelt. Die Pulpa ist zerfallen.

8+ Bucco-palatinal. Die palatinale und ebenso die buccale Tasche sind vertieft und enthalten Zahnstein. Die Taschen sind entzündlich verändert und weisen atypische Epithelwucherung auf. Die palatinale Tasche ist größer. Der Taschenboden liegt auf beiden Seiten weit unterhalb der Schmelz-Zementgrenze. Der Alveoleneingang ist trichterförmig erweitert und zeigt Resorptionserscheinungen. Die periodontalen Fasern sind nur in dem Teil, wo der Zahn von Knochen umgeben wird, erhalten. Im apikalen Bereich beobachtet man Resorptionserscheinungen am Knochen, gleich darüber aber schon

Bündelknochen (senkrechte Belastung). Der Zahn reicht bis dicht an das Antrum heran. Der Knochen ist sehr locker gebaut und enthält Einlagerungen von Fettmark. Die Pulpa ist normal mit einigen kleinen freien Dentikeln.

Kiefer VIII. 41 Jahre, Leberschrumpfung.

87 43 1 | 3 7
5 321 | 12345

Makroskopische Beschreibung: Es besteht ein sehr tiefer Ueberbiß. Die unteren Zähne sind labial stark abgekaut. Im Oberkiefer trug der Patient eine Brücke von 3+ bis +7, dabei waren 3+, +3 und +7 Vollkronen, 1+ eine Halbkrone. Die Extraktionslücke von 6+ 5+ ist gut verwachsen. 4+ und 7+ sind stark, 8+ etwas weniger aus der Alveole herausgewachsen. 8+ hat keinen Antagonisten, er trifft mit seinem distalen Höcker auf den aufsteigenden Kieferast.

Röntgenbefund: Starker Höhenschwund des Knochens, besonders distal, mesial kleine Knochentaschen.

Mikroskopische Beschreibung: 8+ weist auf beiden Seiten vertiefte Taschen auf, die ulceriert sind, teilweise mit kleinen Einschmelzungen. Das Epithel setzt weit unterhalb der Schmelz-Zementgrenze an. Der Alveolarknochen ist stark geschwunden und zeigt eröffnete Markräume. Die periodontalen Fasern sind nur schwach ausgebildet. Mesial-apikal starke Resorption des Knochens, distal-apikal Knochenanbau, hier sind aber von distal her wieder Resorptionserscheinungen. Der Zahn ist leicht nach distal gekippt, infolge der Hemmung beim Herauswachsen durch das Auftreffen auf den aufsteigenden Ast des Unterkiefers. Mesial unter dem Zahnhals und an der entsprechenden Stelle des 7+ distal starke Zementanlagerung, um den größer gewordenen Zwischenraum für die Verbindungsfasern zu verringern. Die Pulpa ist nicht verändert. Im Kavum ein Dentikel.

Kiefer IX. 44 Jahre, Lungentuberkulose.

654321 | 12345 78
7654321 | 12345 78

Makroskopische Beschreibung: Der Kiefer steht im Scherenbiß. Oberkieferbrücke von 3+ zu +3, 1+ fehlt, alle anderen Zähne sind überkront. +8 wird distal belastet und nach mesial gedrängt.

Röntgenbefund: An allen Zähnen fällt ein allgemeiner Höhenschwund des Knochens auf. +8 hat mesial eine Knochentasche. —8 weist interradikulär einen Schatten auf.

Mikroskopischer Befund: —8 ist nicht für diese Untersuchung zu verwenden, da er horizontal geschnitten ist.

+8 zeigt auf beiden Seiten tiefe Taschen, von denen die mesiale viel tiefer ist. Sie weisen subepitheliale Infiltration und atypische Epithelwucherung auf. Der Alveoleneingang ist trichterförmig erweitert, mesial eine Knochentasche. Die periodontalen Fäsern sind gut ausgebildet. Die Mesialwanderung des Zahnes befindet sich im Ruhestadium. Starke Knochenapposition distal und interradikulär-mesial, die Resorptionserscheinungen sind nicht sehr stark ausgeprägt. Das Zement bildet, besonders interradikulär blasige Auftreibungen, die sich ablösen und im Gewebe liegen bleiben. Die Wurzelspitze reicht bis dicht an das Antrum heran. Die Pulpa ist normal. Der Zahn zeigt auch einen Seitenkanal.

Kiefer X. 51 Jahre, Lues.

765 321 | 1 3 5 7
8 54321 | 12345 78

Makroskopische Beschreibung: Sehr große, kräftige Kiefer. Tiefer Ueberbiß. Zwischen 1+ und +5 eine Brücke, bei der 1+, +1 (Richmondkronen) und +5 (Vollkronen) als Stützpfeiler dienen. 5+ ist überkront und 4+ angehängt. 7+ und 6+ sind stark herausgewachsen. Die Extraktionslücke von —6 ist gut verwachsen, ebenso fehlen 7— und 6—. 8— ist nach mesial gekippt, —8 ist tief zerstört und ebenfalls nach Mesial gekippt. 8— wird ziemlich in der Senkrechten belastet, während —8 wegen der großen Karies nicht getroffen wird.

Röntgenbefund: —8 ist tief zerstört und etwas nach mesial gekippt, Wurzelfüllschatten schwach angedeutet, keine Veränderungen am Apex. 8— ist stark abgekaut, stark nach mesial in die Lücke hineingekippt, am Apex der mesialen Wurzel leichter Schatten, ebenso interradiculär.

Mikroskopischer Befund: —8 Auf beiden Seiten tiefe Taschen, die zerfallen sind und atypische Epithelwucherungen aufweisen. Der Taschenboden liegt weit unterhalb der Schmelz-Zementgrenze. An der mesio-buccalen Wurzel großer, eitrig-eingeschmolzener Herd, der seinen Weg in Form eines Alveolarabszesses bahnt und dem hier fast der ganze Knochen zum Opfer gefallen ist. Der hier noch vorhandene Knochen weist längs des Herdes starke Resorptionserscheinungen und eröffnete Markräume auf. Die periodontalen Fasern, die an den anderen Wurzeln gut ausgebildet sind, sind hier bis auf einige im morginalen Anteil des Periodontiums zerstört. Von diesen durchgreifenden Veränderungen zeigt das Röntgenbild nichts. An den anderen Wurzeln zeigt das Gewebe keine Veränderungen. Interessant ist, daß die anderen Wurzelkanäle Füllungen besitzen, wenn sie auch nicht bis zum Apex reichen, während dieser gar keine besitzt. Am periodontalen Raum der distalen Wurzel weist das Zement blasige

Vorwölbungen auf, die sich ablösen und im Gewebe als Zementikel liegen. An der mesialen Wurzel ist interradiculär ein Zementabriß vorhanden. Distal ist Bündelknochen, ebenso interradiculär-mesial, auf der distalen Seite der mesialen Wurzel Zementhypertrophie, während die Zementschicht an der mesialen Seite der distalen Wurzel sehr dünn ist. Die Resorptionserscheinungen der sicher vorhandenen Mesialwanderung oder Kippung sind durch den Entzündungsherd verschwunden. (Figur 6, 7).

8+ Die mesiale und distale Tasche sind vertieft und ulceriert zerfallen. Der Taschenboden reicht weit auf das Zement hinauf. Auch interradikulär ist der infiltrierte Taschenboden mit atypisch gewucherten Epithelsträngen anzutreffen. Die periodontalen Fasern sind gut ausgebildet. Der Alveolarknochen zeigt fast überall, besonders aber mesial eröffnete Markräume. Distal ist nur wenig Bündelknochen vorhanden. Die Veränderungen dürften auf die starke, fast senkrechte Belastung des Zahnes zurückzuführen sein, wofür auch die starke Abrasion der Zahnkrone spricht. Auch dieser Zahn weist Auftreibungen des Zements auf, die sich ablösen und im Gewebe liegen. Die Pulpa lebt und hat den durch die starke Abkauung erfolgten Substanzverlust durch Sekundärdentinbildung zu ersetzen versucht. Das Röntgenbild läßt mesial-apical eine wenn auch nur geringe Veränderung vermuten, von der im histologischen Bild aber nichts zu finden ist. (Figur 8).

Kiefer XI. 53 Jahre Verkehrsunfall.

$$\frac{43\ 1 \mid 12\ 4\ 78}{65\ 32 \mid 234}$$

Makroskopische Beschreibung: Die Kiefer sind sehr groß und stehen in normalen Scherenbiß zueinander. 4+, 3+, +1, +2 sind überkront, ebenso +4, an dem +3 angehängt ist. +7 8 sind weit herausgewachsen. 3—, 2—, —2, —4 sind überkront (Brücke) 6— weit herausgewachsen. +8 hat keine Antagonisten.

Mikroskopischer Befund: +8 Mesial und distal sind tiefe Taschen, die Zahnstein enthalten. Der Taschenboden reicht weit auf das Zement hinauf. Die Taschen sind infiltriert und weisen atypische Epithelwucherungen auf. Der Alveolarknochen tritt infolge des Herauswachsens erst später in Erscheinung. Die Alveole der beiden buccalen Wurzeln ist der vom Knochenmark vordringenden fettigen Degeneration zum Opfer gefallen. Die Wurzelspitzen werden direkt von Fettgewebe umgeben. Der noch vorhandene Raum ist sehr eng, stellenweise reicht die vorhandene starke Zementhypertrophie bis an den Alveolarknochen heran, besonders distal. Mesial und am +7 distal sind Zementablagerungen vorhanden, die den größer gewordenen Abstand für die Verbindungsfasern verkleinern sollen. Die Pulpa

ist etwas hyperämisch und weist leichte fettige Degenerationserscheinungen auf. Apikal und interradikulär zeigt der noch erhaltene Knochen Bündelknochenauflagerung. Am Limbus alveolaris findet man dagegen eröffnete Markräume. Der Zahn scheint von dem schneller herausgewachsenen 12-Jahresmolaren gezogen zu werden und ist daher leicht gekippt.

Kiefer XII. 56 Jahre, Magenperforation, Herzleiden.

8 54321 | 12345 78
8 654321 | 2345 8

Makroskopische Beschreibung: Die Kiefer stehen in Kopfbißstellung. Die Zähne außer den Weisheitszähnen werden senkrecht belastet und stark abgekaut. +7 ist stark herausgewachsen, er trifft mit seinem distalen Höcker noch den mesialen von —8, der dadurch etwas nach mesial gekippt wird. Der distale Höcker trifft +8 direkt senkrecht, er selbst wird aber dadurch noch mehr nach mesial belastet. 8— ist nach mesial gekippt, er trifft mit seinem distalen Höcker 8+ so, daß er ihn nach mesial drängt. 8— selbst wird durch den Biß nach mesial belastet.

Röntgenbefund: 8— und —8 sind beide nach mesial gekippt. —8 hat eine große Knochentasche. Die Knochentasche von 8— ist etwas kleiner. 8+ zeigt mesial starken Höhenschwund des Knochens. Längs der mesialen Wurzel eine leichte Aufhellung. + 8 ohne besonderen Befund.

Mikroskopischer Befund: —8 Der mesiale Taschenboden reicht bis weit auf das Zement hinauf. Die Zahnfleischtasche ist stark ulceriert und weist Reste von atypisch gewucherten Epithelzellen auf. Die distale Tasche ist ebenfalls vertieft und zeigt subepitheliale Infiltration und atypische Epithelwucherung. Der Zahn ist mit seiner Krone mesialwärts und mit seiner Wurzel distalwärts gekippt. Mesial Knochentasche, eröffnete Markräume, interradikulärmesial Resorption, distal-apikal Bündelknochen. Am interradikulärem Limbus eröffnete Markräume. Die distale Wurzel zeigt distal-apikal Resorptionen. Direkte Resorptionserscheinungen sind nicht so ausgeprägt, da der Zahn durch seine Mesikalkippung anscheinend dem scharfen Biß etwas ausgewichen ist. Distal beobachtet man eine große Zementwunde, die auch von der starken Belastung zeugt. Die periodontalen Fasern sind gut ausgebildet, ferner sind Zementhypertrophie und einige Zementikel vorhanden. Die Pulpa weist leichte Hyperämie auf. Es ist ein großer Seitenkanal vom Cavum in den interradikulären Raum vorhanden. (Figur 9).

8— Mesial und distal sind tiefe, stark infiltrierte Taschen mit atypischer Epithelwucherung, die mesiale ist größer und zerfallener. Der Boden erstreckt sich bis weit auf das Zement und ist auch im

interradikulären Raum zu sehen, wo noch Zahnstein vorhanden ist. Die periodontalen Fasern sind kräftig ausgebildet. Die Wurzeln haben Zementhypertrophie. Die Pulpa ist stark hyperämisch, an einer Stelle ist es zur Abszeßbildung gekommen, obgleich der Zahn keine Karies aufweist. Der Knochen hat mesial-marginal und interradikulär-distal Resorptionserscheinungen, distal und interradikulär-mesial Apposition, an den Wurzelspitzen ist es umgekehrt. Von der starken Belastung zeugt auch ein Zementabriß an der distalen Seite der mesialen Wurzel. (Figur 10).

+8 Beide Taschen enthalten Zahnstein. Sie sind stark infiltriert und teilweise ulceriert. Die periodontalen Fasern sind gut ausgebildet. Die Wurzeln haben starke Zementauflagerungen. Die Pulpa weist Hyperämie auf, im Cavum ein Dentikel. Der Knochen hat an den Wurzelspitzen und im interradikulären Raum eröffnete Markräume, darüber gleich wieder Bündelknochenanlagerung. Ein Ausdruck der auch makroskopisch sichtbaren starken Belastung in der Senkrechten.

8+ Die Taschen sind stark ulceriert. Die mesiale Tasche reicht fast bis zur Wurzelspitze und hat einen interradikulären Abszeß verursacht. Der Alveoleneingang ist stark trichterförmig erweitert. Die periodontalen Fasern sind kräftig ausgebildet. Die Wurzeln zeigen eine Zementhypertrophie. Mesial weist der Knochen starke Resorptionserscheinungen auf, distal ist teilweise Bündelknochen zu finden. Um die Wurzelspitzen herum sind die Markräume eröffnet, veranlaßt durch die entzündlichen Veränderungen des interradikulären Abszesses, der schon das ganze Septum zerstört hat. Im apikalen Bereich des Periodontiums liegt mesial ein großer Zementsplitter. Der Zahn ist durch die ungünstige Belastung sich auch mit der Krone mesialwärts und mit der Wurzel nach distal gekippt worden. Die Knochenstruktur ist aber durch die ausgedehnte Entzündung verwischt, nur der große Zementsplitter deutet noch darauf hin. Die Pulpa ist hyperämisch, aber ohne sonstigen Veränderungen. Das Röntgenbild ließ so starke Zerstörungen des Knochens nicht vermuten.

Kiefer XIII. 60 Jahre, Myodegeneration cordis.

87 4 21 | 123 56 8
54321 | 123456

Makroskopische Beschreibung: Die Kiefer stehen im Kopfbiß, auf auf der rechten Seite schon in Progenie. Der buccale Höcker von 4+ trifft gerade den lingualen von 5—. 4— ist tief zerstört. Die beiden Weisheitszähne haben keine Antagonisten.

Röntgenbefund: Man erkennt hier auf dem Abdruck den als —6 gedeuteten Zahn auf Grund seiner Stellung als —7, von +7 und 7— sind nur noch Wurzelreste vorhanden. An den Weisheitszähnen ist nichts Besonderes zu erkennen.

Mikroskopischer Befund: +8 Die Taschen sind infiltriert und enthalten Zahnstein. Die distale Tasche ist tiefer und weist auch stärkere Störungen in der Epitheldecke auf. Die periodontalen Fasern sind schlecht ausgebildet. Der Alveolarknochen ist an den Wurzelspitzen teilweise durch Fett ersetzt. Hier ist auch Fett im Periodontalraum anzutreffen. Obgleich der Zahn nicht mehr artikuliert und auch der Halteapparat die beschriebenen Veränderungen aufweist, ist es an einer Stelle zu einer Quetschung gekommen. Die nicht sehr großen Wurzeln sind um fast 90 Grad nach distal gekrümmt und durch starke Zementneubildung miteinander verbunden. Eine Wurzelbehandlung würde in diesem Falle unmöglich sein. Die Pulpa lebt und hat einen Dentikel im Cavum. Der Knochen befindet sich im Zustand der fettigen Degeneration.

8+ Bucco-palatinal.

Es sind Taschen mit subepithelialer Infiltration und atypischer Epithelwucherung vorhanden, deren Boden tief unter der Schmelz-Zementgrenze liegen. Die palatinale Tasche ist größer. Der Periodontalraum ist ziemlich eng. Die Fasern sind nicht gut ausgebildet. Der Alveolarknochen ist nur noch sehr dünn, stellenweise durch Fett unterbrochen. Fettgewebe ist auch im periodontalen Spalt besonders apikal anzutreffen. Im Pulpencavum mehrere kleine Dentikel. Der Knochen ist fettig degeneriert.

Kiefer XIV. 79. Jahre, fettige Degeneration und Infiltration des des Herzens.

65 32 | 123 5 8
8 654321 | 123 5 8

Makroskopische Beschreibung: Die Kiefer stehen im Scherenbiß zueinander. Die Oberkieferzähne stehen schräg nach labial. Die Lücke von 1+ ist sehr breit, vielleicht hat ein Diastema bestanden. Die unteren Schneidezähne sind stark herausgewachsen. Die unteren Weisheitszähne sind von normaler Größe und sind, besonders aber 8— nach mesial gekippt. +8 ist verkümmert, auf dem Abdruck konnte man ihn für einen Zahnrest halten. —8 beist hinter +8, sodaß alle drei Weisheitszähne nicht mehr getroffen werden.

Röntgenbefund: Starker Höhenschwund des Knochens, am stärksten bei 1—, am schwächsten ausgeprägt bei —8, der dem Röntgenbilde nach noch gut im Knochen verankert ist. +8 ist ein Zapfenzahn. Von —4 ist nur noch die Wurzel vorhanden, die einen apikalen Herd aufweist.

Mikroskopischer Befund: —8 Die mesiale und distale Tasche sind stark infiltriert und zeigen atypische Epithelwucherung. Der Taschenboden reicht weit auf das Zement. Die distale Tasche ist

größer. Der Alveolarknochen ist stellenweise sehr dünn, die periodontalen Fasern sind nicht sehr kräftig ausgebildet. Die Wurzeln weisen besonders mesial unter dem Ausgang eines Seitenkanals starke Zementhypertrophie auf. Distal ist Bündelknochen vorhanden. Mesial sind allerdings nicht sehr ausgeprägt Resorptionserscheinungen zu erkennen. Die Pulpa zeigt eine netzartige Atrophie. Der Knochen ist weitgehend fettig degeneriert.

8— Bucco-lingual.

Die Taschen enthalten Zahnstein, sind infiltriert und weisen atypische Epithelwucherungen auf. Der Taschenboden reicht beiderseits weit auf das Zement. Die linguale Tasche ist teilweise ulceriert. Der Alveolarknochen ist stark resorbiert und hat überall eröffnete Markräume. Die Pulpa weist eine netzartige Atrophie auf.

+8 Bucco-palatinal.

Die Taschen sind stark infiltriert und ulceriert, außerdem enthalten sie Zahnstein. Der Taschenboden liegt bds. weit unterhalb der Schmelz-Zementgrenze. Der Alveolarknochen ist weitgehend resorbiert, apikal Resorptionserscheinungen. Die periodontalen Fasern sind besonders palatinal gut ausgebildet. Die Pulpa ist netzartig atrophiert.

Bei der Durchsicht des Materials konnte man über die Größenverhältnisse der oberen und unteren Weisheitszähne dieselben Tatsachen feststellen, die in der Literatur allgemein erwähnt werden. Die oberen Zähne waren hier in den meisten Fällen schwächer als die entsprechenden 12-Jahrmolaren ausgebildet, während die unteren durchaus die normale Molargröße erreichten. Direkt verkümmert ausgebildet waren von den 34 Zähnen drei, und zwar obere. Goblirsch gibt an, daß bei 9 % aller von ihm untersuchten Fälle mindestens ein Weisheitszahn verkümmert war, die sich gleichmäßig auf die oberen und unteren verteilten.

Bei den oberen Zähnen konnte man eine nähere Beziehung zur Oberkieferhöhle feststellen, als man vorher angenommen hatte. Merkwürdigerweise waren es gerade die sch ächer ausgebildeten Zähne und Zähne mit verkümmerten Wurzeln, bei denen diese Erscheinung am deutlichsten ausgeprägt war. Von den 19 untersuchten Weisheitszähnen des Oberkiefers ragten zwei nur noch von Schleimhaut bedeckt ins Antrum hinein. Fünf weitere Zähne waren nur durch eine mehr oder minder starke Knochenlamelle, die den Boden des Antrums bildete, von diesem getrennt. Während bei den beiden ersten bestimmt schon eine Entfernung zur Eröffnung der Oberkieferhöhle geführt hätte, dürfte bei den

übrigen fünf Zähnen sicher eine nicht allzu große entzündliche Veränderung am Foramen diese Gefahr näherrücken lassen. Bei vielen dieser Zähne konnte festgestellt werden, daß sie viel dichter an den Oberkieferboden heranreichten als die Wurzeln der davorliegenden Molaren.

Bei der Durchsicht der Zahnfleischverhältnisse der Weisheitszähne fand man regelmäßig mehr oder weniger tiefe Taschen auf der distalen Seite, und zwar sowohl bei denen im Unterkiefer, als auch bei denen im Oberkiefer. Bei den Zähnen der jüngeren Kiefer konnte man beobachten, daß diese Taschen ihre Entstehung in der Hauptsache der Tatsache verdanken, daß sich das Zahnfleisch dem Zahn bis zur Kaufläche anlegt. Auch bei sonst normalen Verhältnissen wurde hier fast regelmäßig mehr oder weniger starke subepitheliale Infiltration und atypische Epithelwucherung festgestellt, die sich stellenweise bis zu Ulcerationserscheinungen steigerte. Auch war bei den noch nicht durchgebrochenen Zähnen die spätere Kapuze schon in der starken Gewebsschicht zu erkennen, die der Zahn distal mehr als mesial zu durchbrechen hatte und die sich fast bis zur Höhe der Kauebene erhob.

Mit zunehmendem Alter erstreckte sich die Taschenbildung auch auf die übrigen Flächen der Zähne, verursacht in der Mehrzahl der Fälle durch Zahnsteinanlagerung. Bei den Zähnen, die durch die Artikulation nachweislich ungünstig belastet wurden, wirkte sich diese Tatsache auch in dem Taschenbild aus. Am deutlichsten trat diese Erscheinung bei $8_{|}$ des Kiefers XII auf, der bei jedem Biß nach mesial gekippt wurde und allein ohne Nachbarzahn stand. Hier hatte die Tasche eine Ausdehnung bis zur Wurzelspitze erreicht und bei lebender Pulpa einen Abszeß im interradikulären Raum verursacht, dem hier der ganze Knochen zum Opfer gefallen war.

Ueber die periodontalen Verhältnisse konnte man feststellen, daß Befunde, die man als typisch für Weisheitszähne ansehen kann, eigentlich nur an jüngeren Kiefern besonders an solchen mit lückenloser Zahnreihe auftraten. Es waren dies in der Hauptsache Kippbewegungen, die die Zähne ausgeführt hatten, da hinter ihnen ja nur der sich jeder Situation anpassende Knochen ist. Während hierbei meist die Krone nach mesial und die Wurzel

nach distal verlagert wurde, war es bei einem oberen Zahn gerade umgekehrt. Diese Kippungen traten bei noch nicht artikulierenden Zähnen nicht so in Erscheinung, sodaß man sie als eine Folge der Artikulation ansehen muß.

Bei Kiefer I fand man an dem Zement von —7 Resorptionserscheinungen, die von dem Schmelz des noch nicht durchgebrochenen —8 hervorgerufen waren, obgleich dieser nach dem Röntgenbild zu urteilen, nicht ausgesprochen ungünstig gelagert war. Diese Tatsache dürfte wohl der Grund sein für die häufig an der Schmelz-Zement-Grenze distal der 12-Jahrmolaren auftretende Karies, die durch Retentionserscheinungen weiter begünstigt wird.

Bei vorhandenen Zahnlücken nahmen die Weisheitszähne stark an der Mesialwanderung teil, so auch schon —8 des Kiefers II, der noch nicht einmal ganz die Kauebene erreicht hat. Die Extraktionslücke von —6 war hier schon zu $^2/_3$ geschlossen. Bei älteren Kiefern waren so gut wie keine Erscheinungen einer Mesialwanderung mehr zu finden, auch wenn sie ganz allein ohne Nachbarzahn standen, sodaß man annehmen muß, daß diese bei einem gewissen Verkalkungsgrad des Knochens zum Stillstand kommt.

Ueberhaupt konnte man bei den Weisheitszähnen der älteren Kiefer nur Befunde feststellen, die ebenso gut auch bei jedem anderen Zahn hätten sein können. Nun ist ja dabei zu berücksichtigen, daß es sich dann um gut ausgebildete kräftige Zähne handelt, da sie ja sonst wohl schon längst der Zange zum Opfer gefallen wären.

Zwischen den artikulierenden Zähnen und den nicht belasteten Zähnen bestand naturgemäß ein großer Unterschied im Periodontium. Die noch nicht arbeitenden Zähne wiesen nur in der marginalen Hälfte der Wurzel schwache Faserbündel auf, während in der apikalen Hälfte der Wurzel nur lockeres Bindegewebe zu finden war. Auch im Knochen wurden keine großen Veränderungen gefunden, außer vielleicht Anzeichen einer Mesialwanderung oder einer leichten Kippung.

Bei den artikulierenden Zähnen waren die Fasern gut ausgebildet. Hier waren auch im Knochen dieselben Veränderungen zu sehen, wie sie die jeweilige Belastung bei allen anderen Zähnen

auch hervorruft. Zum größten Teil waren die Zähne besonders bei Verlust des Nachbarzahnes stark nach mesial gekippt, was auf die meist ungünstige Belastung zurückzuführen ist. Als Folge waren hier starke Knochentaschen zu finden. Wie stark die Weisheitszähne belastet und ausgenutzt werden können, zeigen die Zementabrisse, die an mehreren Zähnen vorhanden waren. Nur bei zwei der 16 artikulierenden Zähne war auch eine senkrechte Belastung vorhanden, bei denen eröffnete Markräume zu finden waren.

Die nicht mehr artikulierenden Zähne gleichen in ihrer Umgebung den artikulierenden, nur sind die Resorptionserscheinungen nicht mehr ausgeprägt vorhanden.

Bei den Zähnen der Kiefer XI und XIII waren die Alveolarlamelle und die periodontalen Fasern, besonders an den Wurzelspitzen durch Fettgewebe ersetzt. Merkwürdigerweise ies trotz dieser Erscheinungen und obgleich er nach dem Gipsabdruck in keiner Weise belastet wurde +8 des Kiefers XIII eine Quetschungsstelle auf.

Die an manchen Zähnen vorhandene Auftreibung des Zementes dürfte wohl auf entzündliche Basis beruhen (Häupl).

Bei den herauswachsenden Zähnen waren Zementablagerungen mesial bzw. distal zu finden, die den Weg für die Verbindungsfasern, der durch das Herauswachsen größer geworden war, verkleinern sollten.

Bei der Breite des periodontalen Spaltes war eine ausgeprägte Abhängigkeit vom Alter und der Funktion nicht festzustellen. Auch die apikalen Herde verursachten naturgemäß, besonders wenn sie eitriger Natur waren, größere Zerstörungen im Halteapparat. Besonders ausgeprägt waren diese Erscheinungen bei —8 des Kiefers X. Hier hatte sich der eitrig-eingeschmolzene Herd in Form eines Alveolar-Abszesses einen Weg nach außen gebahnt, und dabei alles übrige Gewebe und den Knochen zerstört.

Bei Betrachtung der Pulpenverhältnisse fällt sofort die große Zahl der Zähne mit erhaltenem Zahnmark auf. Wenn man die drei noch nicht durchgebrochenen Zähne außer Betracht läßt, so haben von den übrigen 31 nur 4 keine lebenden Pulpen mehr. Das gibt ein verzerrtes Bild. Die Ursache liegt wohl darin, daß die meisten Weisheitszähne, sobald eine Erkrankung der Pulpa

vorliegt, entfernt werden. Es war ja auch bei vielen Kiefern der Fall, daß nur noch ein Weisheitszahn vorhanden war.

Im Allgemeinen war mit zunehmendem Alter eine Hyperämie der Pulpa festzustellen, die auf die freiliegenden Zahnhälse und oberen Teile der Wurzeln und die damit eintretende größere Empfindlichkeit, besonders auf thermische Reize, zurückzuführen ist. Vielleicht ist auf diese Art auch der Abszeß im Cavum des 8— Kiefer XII entstanden, dessen Aetiologie sonst nur auf eine hämatogen erfolgte Infektion zu erklären ist.

Zwei der zerfallenen Zähne waren nicht wurzelbehandelt. Beide wiesen größere apikale Herde auf.

Von den behandelten Zähnen ist 8— des Kiefers X interessant, da er den Wert der Wurzelfüllung illustriert. Während die beiden gefüllten Kanäle dieses Zahnes keine Veränderungen am Foramen aufweisen, besitzt der dritte, der keine Spur einer Wurzelfüllung aufweist, einen größeren apikalen Herd. Außerdem war er dadurch daß die Füllung aus dem Zahn herausgefallen war, sicher frisch infiziert worden und hatte die beschriebenen Veränderungen verursacht.

Ueber die Knochenstruktur konnte man feststellen, daß der Oberkiefer lockerer gefügt war, was in einigen Fällen besonders in dem distal vom Weisheitszahn befindlichen Teil ausgeprägt war, der schon an und für sich nicht allzu kräftig ausgebildet war. Dieses dürfte wohl der Grund sein für die in der Regel leichtere Entfernung der oberen Weisheitszähne, ferner wohl auch eine Erklärung für die Tatsache, daß dieser Knochenteil bei der Entfernung in vorkommenden Fällen mit abbrechen kann.

Beim Vergleich der histologischen Befunde mit denen, die uns das Röntgenbild vermittelt, konnte festgestellt werden, daß das Röntgenbild in vielen Fällen, besonders bei den entzündlichen Veränderungen, nicht im entferntesten die Verhältnisse wiedergab, wie sie eigentlich vorhanden waren. Von so großer Bedeutung, wie der Röntgenbefund als diagnostisches Hilfsmittel auch ist, sollte man sich doch nicht ausschließlich darauf verlassen.

Wie aus dem Material zu ersehen ist, unterstehen die Weisheitszähne im Allgemeinen den gleichen beologischen Gesetzen wie die anderen Zähne auch. Wie aus Vergleichen mit den anderen Zäh-

nen der untersuchten Kiefer festzustellen ist, haben sie den gleichen Epithelansatz, die gleichen Verhältnisse in den Taschen und auch das Peridontium weist dieselben Veränderungen auf, wie es bei allen anderen Zähnen der Fall ist.

Die Pulpa zeigt ebenfalls keine größere Anfälligkeit; so haben bei einem 79-jährigen Kiefer noch alle untersuchten Zähne lebendes Gewebe, wenn auch etwas netzartig atrophiert, und bei dem 56-jährigen Kiefer sehen wir eine rege Schutzdentinbildung der Pulpa, um den Auswirkungen einer Karies zu entgehen.

Man findet also in keinem Fall hervorstechende Merkmale, di eauf eine Degeneration oder geringere Lebenskraft hindeuten.

Die klinischen Erscheinungen, die die Weisheitszähne verursachen, und die so häufig zur Extraktion zwingen, sind begründet in mangelnder Verkalkung, die zu leichtem Zerfall führt.

Der späte Durchbruch und die Endständigkeit des Zahnes verursacht oft entzündliche Erscheinungen am Bindegewebe und am Epithel, die oft Anlaß zu Störungen geben, und deren Beschreibung Aufgabe einer weiteren Arbeit ist.

Zusammenfassung.

1. Die oberen Weisheitszähne sind meist schwächer ausgebildet als die unteren und neigen eher zur Verkümmerung.
2. Die Wurzeln der Weisheitszähne im Oberkiefer unterhalten oft noch Beziehungen zur Oberkieferhöhle. Apikale Erkrankungen der Weisheitszähne können daher Oberkieferhöhlen-Erkrankungen auslösen.
3. Sowohl bei den unteren als auch bei den oberen Weisheitszähnen sind distal größere Taschen zu finden.
4. Der Halteapparat unterliegt den gleichen biologischen Bedingungen wie der der anderen Zähne.
5. Die Weisheitszähne hatten fast immer eine Kippbewegung ausgeführt auch bei geschlossener Zahnreihe und zwar mit der Krone mesialwärts und mit der Wurzel distalwärts.
6. Die Pulpenveränderungen auch im höheren Alter weichen von denen der übrigen Zähne nicht ab.
7. Der Oberkieferknochen ist lockerer gefügt als der des Unterkiefers, was besonders ausgeprägt in dem distal vom Weisheitszahn befindlichen Teil ist.

8.. Das Röntgenbild bringt besonders bei entzündlichen Veränderungen nicht immer den wahren Zustand zum Ausdruck.
9.. Bei ungünstiger Lage der Weisheitszähne kann es zu Resorptionserscheinungen an der Schmelz-Zementgrenze kommen, die an der distalen Zahnfläche der 12-Jahresmolaren eine Karies begünstigt und eine Erklärung gibt für die hier beobachtete tief liegende Karies.

Am Schlusse möchte ich nicht versäumen noch Herrn Prof. Adrion zu danken für die Ueberlassung des Themas und die freundliche Unterstützung während der Arbeit.

Fig. 1.

Fig. 2.

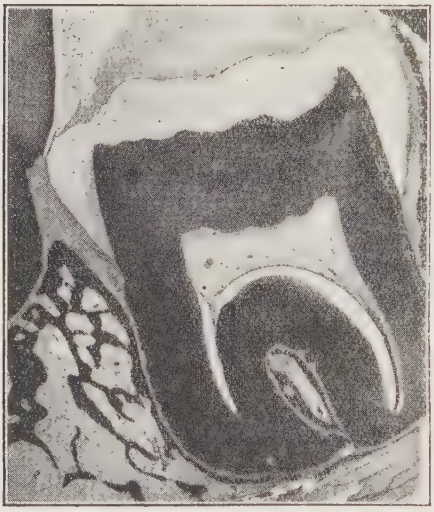

mesial

distal

Kiefer I.

21 Jahre. Pneumonie Sepsis.

—8 noch nicht durchgebrochen.

—7 distal Resorption bis ins Dentin.

Fig. 3.



Kiefer II.
21 Jahre. Uräemie
—8 Mesialwanderung.

Fig. 4.



Kiefer III.
25 Jahre, Stichverletzung.
+8 Der Zahn wird nur noch durch Schleimhaut vom Antrum getrennt.

Fig. 5.

Kiefer VI.

30 Jahre, Beckenperitonitis.

8+ An der Wurzelspitze starke Zementhypertrophie. Wurzel vom Antrum nur durch Schleimhaut getrennt.

Fig. 6.



Fig. 7.

Kiefer X.

51 Jahre, Lues.

—8 Eitrig-eingeschmolzener Herd mit Resorption am Knochenrand. Zementsplitter mesial-interradikulär. Erweiterung des Periodontalraumes unter Verlust der funktionellen Struktur auf entzündlicher Basis.

Fig. 8.

Kiefer X.
51 Jahre, Lues.
8— Interradikulär atypisch gewucherte Epithelstränge. Seitenkanal Mesial eröffnete Markräume. Sekundärdentinbildung der Pulpa. Tiefe Tasche mesial.

Fig. 9.

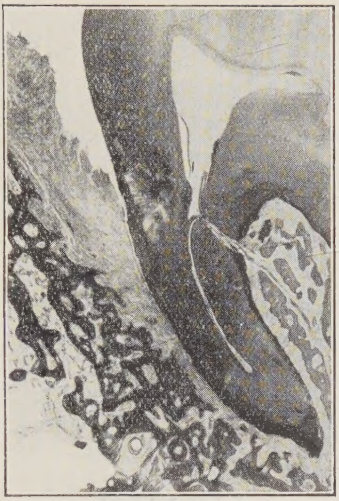

Kiefer XII.
56 Jahre, Magenperforation. Herzleiden.
—8 Mesiale Zahnfleischtasche stark ulceriert. Große Knochentasche. Eröffnete Markräume. Seitenkanal zum interradikulären Septum.

Fig. 10.

Kiefer XII.
56 Jahre, Magenperforation. Herzleiden.
8— Pulpenabszeß.

Literatur.

Goblirsch: A study of third molar teeth Ref. D. M. f. Z. 1931, H. 6.
Gottlieb u. *Orban:* Die Veränderungen der Gewebe bei übermäßiger Belastung der Zähne.
Hammer: Beiträge zur Frage des Durchbruchs der Weisheitszähne. D. M. f. Z. 1930 H. 19.
Häupl: Paradentitis marginalis.
Meyer: Lehrbuch der normalen Histologie und Entwicklung der Zähne des Menschen.
Taviani: Nochmals der dritte Molar. Z. f. Stom. 1930, H. 5.

Lebenslauf.

Ich, Helmut Grumme, wurde am 20. Januar 1907 als Sohn des Kellners Karl Grumme zu Neukölln geboren. Mit 6 Jahren kam ich in die 31. Gemeindeschule zu Neukölln und mit 11 Jahren auf die Borsig-Realschule zu Berlin. Im Herbst 1923 verließ ich die Schule mit Obersekundareife und erlernte den Beruf eines Zahntechnikers. Nebenher bereitete ich mich auf das Abiturium vor, das ich im Herbst 1927 bestand. Von 1929—1932 studierte ich an der Berliner Universität Zahnheilkunde und erhielt am 23. Dezember 1932 meine Approbation als Zahnarzt. Seit dem 1. Januar 1933 bin ich als Assistent in einer Zahnärztlichen Praxis tätig.